Enthält die Literatur auch mehrere besondere Arbeiten und noch mehr gelegentliche Äusserungen über den histologischen Bau des Integuments der Analöffnung und der angrenzenden Rektalpartie, so ist diesem Gegenstande bisher immer noch nicht jene ausführliche und gründliche Bearbeitung zuteil geworden, die er vermöge seines Interesses sowohl von rein histologischem wie auch von pathologischem Standpunkte verdient. In histologischer Beziehung knüpft sich das besondere Interesse an diesen Gegenstand, dass wir hier den Übergang zweier verschiedener Epithelgattungen ineinander vor uns haben und gleichzeitig auch den unmittelbaren Übergang von Epithelgebieten, die ihrer Entstehung nach zwei verschiedenen Keimblättern, dem Ektoderm und dem Entoderm, angehören. In pathologischer Beziehung genüge es, auf die Hämorrhoidalerkrankung und auf den hier so häufigen Mastdarmkrebs hinzuweisen.

Die letzte diesem Gegenstande gewidmete Arbeit ist die im Jahre 1901 unter Stiedas Leitung angefertigte Inauguraldissertation von W. O. Braun[1]). Sie ist zugleich, nebst der schon 1880 publizierten Abhandlung von G. Herrmann (Paris)[2]), die ausführlichste Untersuchung über unseren Gegen-

[1]) Braun, W. O., Untersuchungen über das Tegument der Analöffnung. Inaug. Diss. Königsberg 1901.

[2]) Herrmann, G., Sur la structure de la muqueuse anale. Journ. de l'anatomie et de la phys. Tome 16. p. 434. 1880.

stand. Jedoch auch in diesen, sonst so trefflichen Arbeiten wird über mehrere wichtige Fragen kein Aufschluss gegeben. Vergleichen wir die verschiedenen Angaben über unseren Gegenstand in der Literatur, so finden wir, dass über mehrere Punkte Meinungsverschiedenheiten herrschen, so z. B. über die Frage, welche Epithelgattung die Zona columnaris auskleidet. Aus diesem Grunde schien eine erneute Untersuchung der histologischen Verhältnisse der Analöffnung und der Pars analis recti angezeigt. Bei dem Präparieren meines Materials wurde meine Aufmerksamkeit auch durch einige makroskopische Verhältnisse der Mastdarmschleimhaut gefesselt, die mir bisher nicht genügend berücksichtigt zu sein scheinen und die auch ein kurzes Eingehen auf die makroskopische Anatomie der Mucosa des Rectum rechtfertigen.

Untersucht wurde eine grössere Anzahl von Mastdärmen, die teils der Prosektur des hauptstädtischen St. Stephan-Spitales, teils dem Sektionsraum des Universitäts-Institutes für gerichtliche Medizin entstammen. Davon musste allerdings ein grosser Teil wegen pathologischer oder postmortaler Veränderungen ausgeschieden werden. Mikroskopisch habe ich 20 Mastdärme untersucht, von welchen aber 5 ebenfalls ausgeschaltet werden mussten. Zur Fixierung der stets in ihrer natürlichen Ausdehnung auf Wachsplatten mit Igelstacheln befestigten Stücke benützte ich Bouinsche Lösung (concentr. Pikrinlösung 75, Formalin 25, Eisessig 5) oder 10%iges Formalin bei dreitägiger Einwirkung. Die Bouinsche Lösung gibt histologisch weitaus bessere Bilder, doch war das Formalin bei vorliegender Untersuchung deshalb unentbehrlich, weil es hier vielfach auf mikroskopische Messungen ankam und Formalin dasjenige unter unseren Fixiermitteln sein dürfte, das das natürliche Volumen der Objekte am wenigsten verändert. Die Objekte wurden stets in Celloidin eingebettet. Zur Erhärtung des Celloidinblockes diente nach kurzer Behandlung mit Chloroformdämpfen Ter-

pineol, das den Vorteil hat, den Celloidinblock nicht nur zu härten, sondern gleichzeitig auch vollkommen durchsichtig zu machen, wodurch die Orientierung erleichtert wird.

Zur makroskopischen Anatomie der Schleimhaut der Pars analis recti.

Im folgenden soll keine erschöpfende Beschreibung des Gegenstandes gegeben, sondern nur auf einige Punkte in gedrängter Kürze hingewiesen werden.

Wir unterscheiden bekanntlich am Afterteil des Mastdarmes eine Zona cutanea, eine Zona intermedia und eine Zona columnaris. Die Zona cutanea bildet zunächst den sich trichterförmig verengenden Zugang zum After; ein Teil dieser Zone gehört aber schon dem geschlossenen Teil des Canalis analis (Symington)[1]) an. Ihre Gesamtlänge beträgt 1,5 cm. Sie trägt makroskopisch alle Eigenschaften der Haut zur Schau. Ihr äusserer Teil ist gewöhnlich mehr oder weniger dicht behaart, jedoch kann die Behaarung kaum sichtbar sein. Auch in dem schon dem geschlossenen Analteil angehörigen Abschnitt der Zona cutanea finden sich regelmässig noch Haare, die aber hier nur mehr mit dem Mikroskop festzustellen sind. Am Lebenden ist die Haut dieser Zone infolge des Tonus des M. sphincter ani externus in gröbere radiäre Falten gelegt, innerhalb deren noch eine feinere Fältelung sichtbar ist.

Nach innen, völlig schon im Bereich der Pars analis recti, folgt die Zona intermedia, oder was sich damit deckt, der Anulus haemorrhoidalis von Waldeyer[2]). Die Breite dieser Zone beträgt nach meinen Messungen, mit unbewaffnetem Auge betrachtet, durchschnittlich 12 mm. Auf Grund der mikro-

[1]) Symington, J., The rectum and the anus. The Journ. of Anat. Vol. 23. p. 106. 1888.

[2]) Waldeyer, Das Becken. Bonn 1899. p. 273.

skopischen Untersuchung möchte ich aber davon die zwei caudalen Millimeter noch in Abzug nehmen und der Pars cutanea zuteilen, da sich in diesem Gebiete noch feine Haare nachweisen lassen. So bleibt also für die eigentliche Pars intermedia eine durchschnittliche Breite von 1 cm. Die Breite dieses Gebietes scheint aber an den verschiedenen Partien des Umfanges der Analpartie etwas verschieden zu sein, namentlich scheint sich die P. intermedia vorn etwas höher hinauf zu erstrecken als hinten. Das Tegument des Anulus haemorrhoidalis ist nur wenig pigmentiert, weich, rosafarbig und an dem aufgeschnittenen und flach ausgebreiteten Mastdarm ganz glatt oder nur mit einigen feinen Querrunzeln versehen [1]). Beim Lebenden weist die Zona intermedia aber mehrere Längsfalten auf, die auf die Wirkung des M. sphincter ani internus zurückzuführen sind. Auch an den sagittalen Gefrierschnitten des Rectum sind diese Falten schön zu sehen.

Die Zona intermedia wird durch die festonierte Linea sinuosa analis (Rauber) von der Zona columnaris getrennt. Letztere verdankt ihren Namen den bekannten Morgagnischen Säulen, die mit verbreiterten Basalteilen an den Vorsprüngen der Linea sinuosa entspringen, seichte Buchten der Schleimhaut, die Sinus rectales zwischen sich fassend. Falten und Sinus sind von Fall zu Fall sehr verschieden entwickelt; in seltenen Fällen vermisst man sie vollkommen, doch ist es in solchen Fällen nicht leicht festzustellen, ob es sich nicht etwa um die Folge vorhergehender pathologischer Vorgänge handelt. Auf das Verhalten der Buchten soll im mikroskopischen Teil nochmal zurückgekommen werden. Die Zona columnaris besitzt in einem grossen Teil der Fälle eine schon

[1]) Darum haben ihr Robin und Cadiat den Namen „Zone cutanée lisse" gegeben. Robin et Cadiat: Sur la structure et les rapports des téguments au niveau de leur jonction dans les régions anale, vulvaire et du col utérin. Journ. de l'anat. et de la phys. 1874. p. 587.

makroskopisch sichtbare obere Abgrenzung. Es ist dies die schon von Robin und Cadiat und von Herrmann beschriebene Linea anorectalis. Sie stellt sich niemals als scharf ausgesprochene Linie dar, sondern immer nur als undeutlicher Übergang zweier verschieden gefärbter Gebiete der Schleimhaut ineinander, indem die Zona columnaris im normalen Zustande von leicht rötlicher Färbung ist, während der weiter oben folgende Teil der Schleimhaut eine grau-weissliche Färbung aufweist. Mikroskopisch bedeutet die Stelle häufig den Beginn des Cylinderepithels, aber nicht immer. Die Grenzlinie wird durch etwas anderes hervorgerufen, nämlich durch die hier auftretenden Lieberkühnschen Krypten der Schleimhaut[1]). Hieraus wird uns auch der in der Mehrzahl der Fälle verschwommene Charakter dieser Linie verständlich, indem diese Krypten gewöhnlich nicht sofort in ihrer vollen Ausprägung auftreten, sondern, wie wir dies noch im mikroskopischen Teil dieser Arbeit ausführlicher sehen werden, zunächst in rudimentärer Form und in Gestalt verstreuter Drüsen, die sich nur ganz allmählich zu einer zusammenhängenden Drüsenschicht verdichten. Die Entfernung der Linea anorectalis von der Linea sinuosa ist nicht konstant, da es vorkommen kann, dass sich die Drüsen gleich nach dem Aufhören des mehrschichtigen Epithels dichter zusammenordnen, während an anderen Präparaten dies nur in etwas grösserer Entfernung von dem mehrschichtigen Epithel erfolgt.

Das Vorkommen einer makroskopisch sichtbaren Linea anorectalis ist aber durchaus nicht als konstant zu bezeichnen; oft vermisst man jede Spur derselben.

Die durchschnittliche Länge der Columnen, somit auch der Zona columnaris, beträgt zumeist nur 11 mm. Sie können sich gelegentlich auch über die Linea anorectalis hinaus er-

[1]) Darum gaben Robin nnd Cadiat dieser Linie den so gut charakterisierenden Namen: „ligne de la terminaison des glandes". (Loc. cit.)

strecken, so dass sich die Distanz zwischen den beiden Linien nicht immer mit der Höhe der Columnen deckt.

Die mit 11 mm angegebene Länge der Columnen trifft nur für ihre Mehrzahl zu. Jonnesco[1]) bemerkt, dass die ventromedian gelegene Columna, die Columna mediana, wie er sie nennt (Colonne rectale médiane), sich vor den anderen stets durch kräftigere Entwickelung und grössere Länge auszeichnet. Ihre Länge beträgt nach diesem Autor etwa 4 cm. Durch besondere Stärke ausgezeichnet ist diese Falte an ihrer Basalpartie. Nach meinen Befunden kommt das von Jonnesco beschriebene Verhalten nur etwa in einem Drittel der Fälle vor. Ein zweites Drittel umfasst die Fälle, wo überhaupt keine der Falten besonders hervortritt, während wir im letzten Drittel 2—4 Falten finden, die über die anderen verlängert sind, teils vorn und hinten in der Mittellinie gelegen, teils auf die seitlichen Teile des Mastdarmes verteilt. Indessen kann auch der grössere Teil der Columnen eine ungewöhnliche Länge erreichen. Man kann also in einem Teil der Fälle Columnae longae und Columnae breves unterscheiden. Die C. longae können schwach oder kräftig, oft auch verzweigt sein. Liegen sie vorn und hinten in der Mittellinie, so ist die vorn gelegene stärker als die hintere. Dieselbe übertrifft an Stärke gewöhnlich alle übrigen Falten.

Überschreiten wir die Anorectallinie, so gelangen wir in ein Gebiet, worin sich die Schleimhaut durch ihre verhältnismässig faltenlose, glatte Beschaffenheit auszeichnet. Die einzigen Erhebungen sind die wenigen verlängerten Columnae longae, falls sie überhaupt vorhanden sind. Ich möchte dieses Gebiet unter dem Namen Pars glabra als eine besondere Abteilung der Zona intestinalis einführen. Die Breite dieser glatten Partie schwankt gewöhnlich zwischen 1—3 cm. An der Oberfläche

[1]) Poirier, P., Traité d'Anatomie humaine. Publié sous la direction de P. Poirier. Tome quatrième: T. Jonnesco. Appareil digestif. 1898.

der Schleimhaut erkennt man bei näherem Zusehen schon mit unbewaffnetem Auge zahlreiche kleine porenförmige Öffnungen. Im caudalen Gebiet dieser Zone sind sie nur spärlich vorhanden. Ihre Zahl und Grösse nimmt allmählich nach oben zu, anfangs nur sehr sukzessiv, weiter oben ziemlich rasch. Es sei schon hier bemerkt, dass es sich hier, wie es im mikroskopischen Teil meiner Arbeit ausführlicher mitgeteilt werden soll, um kleine Vertiefungen der Schleimhaut handelt, die je einem kleinen Lymphfollikel der Schleimhaut entsprechen. Sie mögen daher als Pori folliculares bezeichnet werden.

Zahl und Weite dieser makroskopisch sichtbaren Poren schwankt in weiten Grenzen; nicht selten fehlen sie auch vollkommen. Sind sie gut entwickelt, so entfallen davon etwa 25 auf 1 ccm.

Jonnesco gibt für die Columnae longae an, dass sie sich nach einem Verlauf von 4 cm verlieren. Dies ist nach meinen Befunden nicht immer der Fall. Häufiger kommt es vor, dass sie, besonders die in der Mittellinie gelegenen, sich nicht verlieren, sondern jenseits der Pars glabra in eine andere Faltenformation übergehen.

Die meisten Hand- und Lehrbücher der Anatomie begnügen sich damit, im Mastdarm die Morgagnischen Säulen und die Plicae transversales recti zu beschreiben und tun keiner anderen Falten Erwähnung. Untersucht man aber eine grössere Anzahl von Mastdärmen, so findet man, dass die Schleimhaut des Rectum in der Mehrzahl der Fälle, auch abgesehen von den beiden genannten Faltensystemen, in dem Gebiet oberhalb der Pars glabra ein recht gefaltetes Aussehen aufweist, vergleichbar etwa der Plicae gastricae des kontrahierten Magens. Diese Falten zeigen einen äusserst gewundenen, netzförmigen Verlauf, ohne Hervortreten einer bestimmten Richtung. Ab und zu, z. B. bei Merkel[1]), findet man dieser

[1]) Fr. Merkel, Die Pars ampullaris recti. In: Ergebnisse d. Anat. u. Entwickelungsgesch. Bd. 10. p. 524. 1900. cfr. p. 541.

Falten allerdings Erwähnung getan, doch werden sie stets als solche Falten charakterisiert, die durch die Kontraktion des Mastdarmes bedingt sind und daher bei dessen Erschlaffung wieder verschwinden. Dieses trifft aber bei weitem nicht für alle Fälle zu. In einem Teile der Fälle fehlen die Falten allerdings ganz, in anderen Fällen sind sie leicht verstreichbar, schwach entwickelt; dann begegnet man aber Mastdärmen, in denen die Falten auch noch längere Zeit nach dem Tode immer noch als starke Vorsprünge vorhanden und nur bei Anwendung einer grösseren Kraft zum Verstreichen zu bringen sind, wobei sie sich aber wieder in ihrer früheren Zahl und Anordnung einstellen, sobald man den Mastdarm wieder sich selbst überlässt.

Der Eindruck, den ich nach der Betrachtung der zahlreichen mir vorliegenden Präparate gewann, ist der, dass wir diese Plicae reticulares (Textfigur), wie ich sie nennen möchte, als eine konstante Erscheinung des Mastdarmes betrachten können, in demselben Sinne, wie die übrigen Faltenbildungen. Absolut konstante Falten gibt es ja im Mastdarm überhaupt nicht, denn auch die unverstreichbaren Morgagnischen Falten sind nicht selten kaum angedeutet, auch vermisste ich an einigen Präparaten jede Spur selbst der Plicae transversales. Es ist aber überhaupt nicht leicht zu sagen, wie weit pathologische Vorgänge, etwa Folgen einer lange bestehenden Atonie, oder postmortale, die völlige Erschlaffung der ganzen Rectalwandung verursachende Momente hierbei im Spiele sind, denn ich will mit besonderem Nachdruck darauf hinweisen, dass sowohl die pathologischen, wie die postmortalen Vorgänge das Aussehen des Rectum ungemein verändern können. Da ich das Fehlen der Plicae reticulares am öftesten mit unverkennbaren Zeichen sonstiger Veränderungen verbunden fand, so ist es mir sehr wahrscheinlich geworden, dass das Vorhandensein dieser Falten das normale, ihr Fehlen das

abnorme, krankhaft oder postmortal bedingte Verhalten darstellt. Einige dieser Falten stehen manchmal beträchtlich leistenförmig hervor und man kann sich recht gut vorstellen, dass sie eingeführten Instrumenten ein Hindernis in den Weg stellen und mit ihrer verhältnismässig festen Beschaffenheit

Textfigur.

Plicae reticulares und Pori folliculares des Mastdarms, unmittelbar oberhalb der Plica transversalis recti.

zur Verletzung der Schleimhaut Veranlassung geben können. Die Plicae transversales recti werden durch die Plicae reticulares zum Teil überschritten. Jenseits der Plicae transversales erstrecken sich die beschriebenen Falten bis zur Grenze des Sigmoideum, wo sie sich entweder verlieren, oder aber die Grenze überschreitend, sich weiter hinauf verfolgen lassen.

Allerdings sind sie hier stets schon schwächer als im Bereiche des Rectum[1]).

Die in der Pars glabra beschriebenen Pori folliculares setzen sich auch auf die weiter kranial gelegenen Teile des Mastdarmes fort, ja sie erreichen erst hier ihre volle Entwickelung (s. Textfigur). Die Lymphfollikel nämlich, denen die Vertiefung entspricht, vergrössern sich von der kranialen Grenze der Pars glabra an um das Doppelte, und jetzt bilden sie schon, was bisher nicht der Fall war, mit freien Augen sehr gut erkennbare Hügelchen, auf deren Scheitel sich die Einstülpung befindet. Oft liegt statt der kraterförmigen Vertiefung eine sich in ihrem Mittelteil vertiefende Furche vor, die mit den Furchen anderer Follikel zusammenhängen kann. Nicht nur die Grösse, sondern auch die Zahl dieser Solitärfollikel nimmt nach oben zu; ihren Höhepunkt erreichen sie in dem Gebiete, das sich zwischen 7—14 cm oberhalb der Linea sinuosa befindet. Weiter kranial nehmen sie dann an Zahl und Grösse allmählich wieder ab. In einer Entfernung von 16 cm von der Linea sinuosa hat sich ihre Zahl schon auf weniger als auf die Hälfte verringert. Schon in Ellenbergers[2]) Darstellung finde ich diese Hügelchen erwähnt. Der genannte Autor gibt für den Menschen als Breite der Vorsprünge 1,5—3 mm, als Tiefe der Pori 0,17—0,26 mm an. Ausser den makroskopisch sichtbaren sind auch solche vorhanden, die sich der Betrachtung mit freiem Auge entziehen; es sind das besonders solche

[1]) Zur Ergänzung unserer makroskopischen Erfahrungen müssten wir eigentlich auch die Darstellungen berücksichtigen, die bezüglich des Verhaltens der Rectalschleimhaut beim Lebenden sich mit Hilfe der Rectoromanoskopie ergeben. Die engen Grenzen dieses Teiles meiner Arbeit gestatten aber das Eingehen auf diesen Gegenstand nicht. Es genüge ein Hinweis auf die Werke von Julius Schreiber: Die Rectoromanoskopie, auf anat. u. phys. Grundlage. Berlin 1903 und A. Foges, Atlas der rectalen Endoskopie. I. Teil, Wien 1909. II. Teil 1910.

[2]) Ellenberger, W., Vergleichende mikroskopische Anatomie der Haustiere. Bd. 3. Berlin 1911.

Follikel, die in der Tiefe einer Schleimhautfalte ihren Sitz haben. Die Einstülpung am Scheitel des Hügelchens fehlt nie, selbst bei dem kleinsten makroskopisch sichtbaren Knötchen nicht.

In der Entwickelung dieses lymphatischen Apparates herrschen grosse individuelle Unterschiede. Wie schon Sappey[1]) bemerkt, kommen Fälle vor, in denen die Follikel kaum zu bemerken sind, in anderen Fällen wieder bilden sie eine sehr auffallende Erscheinung. Dieser makroskopisch und zum Teile allerdings nur mikroskopisch wahrnehmbare lymphatische Apparat stellt eine so auffallende Bildung dar, dass es eigentlich zu verwundern ist, dass er die Aufmerksamkeit der Autoren bisher verhältnismässig wenig auf sich gelenkt hat. Da der Charakterzug dieses Teiles des Rectums neben den Reticularfalten eben durch diese stark entwickelten, auffallenden Lymphknötchen gegeben wird, möchte ich diese oberste Partie des Rectums Pars follicularis nennen. Die pathologischen und postmortalen Veränderungen können das Bild des lymphatischen Apparates des Rectum in hohem Grade beeinflussen.

Zum Schlusse möchte ich hervorheben, dass das Rectum derjenige Darmteil sein dürfte, der in bezug auf das makroskopische Verhalten seiner inneren Oberfläche vielleicht die grösste Variabilität zeigt. Man wird gewiss viele Mastdärme finden, auf die die vorstehende Beschreibung nicht passt; sie will nichts weiter sein, als die Charakteristik des am häufigsten anzutreffenden Verhaltens.

---

[1]) Sappey, Ph. C., Traité d'anatomie descriptive. Tome 4. p. 235. 1889.

Histologischer Teil.

Entsprechend den makroskopischen Verhältnissen finden wir auch bei der mikroskopischen Untersuchung einen allmählichen Übergang der äusseren Haut in die zarte Schleimhaut des Mastdarms. Die bei der makroskopischen Betrachtung unterschiedenen Zonen differieren auch durch ihren mikroskopischen Bau einigermassen, wozu aber zu bemerken ist, dass die Abgrenzung der einzelnen Zonen gegeneinander gewöhnlich nicht scharf ist. (Übersichtsbild der verschiedenen Zonen Fig. 1.)

Die Zona cutanea (Fig. 2) weist den Bau der gewöhnlichen Haut auf, mit dem Unterschied nur, dass die Verhornung eine geringere ist. Die Breite der Hornschicht nimmt gegen die Pars intermedia allmählich ab; ihr Durchmesser beträgt im Mittel 25 μ. Die Cutis weist in der Regel Papillen von verschiedener Höhe und Breite auf, so dass die durch sie gebildete Wellenlinie ziemlich unregelmässig erscheint. Charakteristisch für die Cutis sind hier die zahlreichen Lymphzellen, die wir in ihr finden. Immerhin lässt sich aber in dieser Beziehung der Mastdarm des Menschen bei weitem nicht mit dem mancher anderer Säugetiere vergleichen, bei denen oft schon die Hautpartie des Mastdarmes ein förmliches lymphatisches Organ darstellt. Die Lymphzellen finden sich am zahlreichsten in den Papillen, etwas spärlicher im Stratum reticulare; ziemlich zahlreich gruppieren sie sich um die gleich zu erwähnenden Talgdrüsen, besonders zwischen den Alveolen. Es ist nicht leicht zu sagen, was der physiologische Zweck dieser periglandulären Lymphzellenansammlung ist.

Die Zona cutanea ist bis an ihre orale Grenze mit spärlichen zarten Härchen besetzt, die schief, mit dem frei hervorstehenden Teil oralwärts gerichtet, in die Haut eingepflanzt

sind. Zu den Haaren gehören mächtig entwickelte, unverhältnismässig grosse Talgdrüsen; sie gehören zu den stärksten Glandulae sebaceae des Körpers, wie dies schon Gay[1]) hervorgehoben hat. Gewöhnlich erscheint das feine Härchen mit seiner Wurzelscheide gleichsam als ein Appendix der Drüse. Der Drüsenkörper besteht aus mehreren Alveolen, teils von rundlicher, teils von mehr länglicher schlauchförmiger Gestalt. $^2/_3$ des Drüsenkörpers liegen an der oralen Seite der Haarwurzel, $^1/_3$ caudal. Ein Musculus arrector pili ist nur in Spuren nachzuweisen. Diese Glandulae circumanales sebaceae liefern allem Anscheine nach ein spezifisches, von dem gewöhnlichen Hauttalg verschiedenes Sekret, ebenso wie die gleich zu beschreibende zweite Drüsengattung.

Diese zweite Gattung besteht in den bekannten circumanalen Schweissdrüsen (Fig. 2), zuerst ausführlicher beschrieben von A. Gay (l. c.), mit dessen Namen sie oft auch bezeichnet werden. Ihre charakteristische Eigenschaft gegenüber den Schweissdrüsen anderer Lokalitäten besteht erstens in ihrer Grösse, zweitens in dem weiten Lumen des ganzen Drüsenschlauches, von der Ausmündung an bis zum Ende des Knäuels. Das Lumen kann ausnahmsweise bis zu 0,5 mm betragen. Mit dem weiten Lumen hängt wohl auch zusammen, dass der Knäuel gewöhnlich nur wenig Windungen bildet. Der Drüsenkörper liegt in der Subcutis oder noch im Bereich der Cutis, sehr oft gerade unter einer Talgdrüse. Der Ausführungsgang windet sich mit leichten spiralförmigen Krümmungen nach der Oberfläche hin. Auffallend ist die verschiedene Entwickelung dieser Drüsen bei den einzelnen Individuen. Manchmal scheinen sie ganz zu fehlen, in anderen Fällen sind zwar Schweissdrüsen vorhanden, aber nur solche kleinerer Gattung und nicht typische grosse Circumanaldrüsen.

[1]) Gay, A., Die Circumanaldrüsen des Menschen. Sitzungsber. d. K. Akad. d. Wissensch. in Wien. 2. Abt. Bd. 50. Jahrg. 1871. Märzheft.

Hieraus erklärt sich, dass einzelne Autoren, wie z. B. Heynold[1]) die Existenz der Circumanaldrüsen in Zweifel gezogen haben.

In der Regel beschränken sich diese Drüsen auf die Zona cutanea. In einem einzigen der von mir untersuchten Fälle erstreckten sich die in diesem Falle besonders stark entwickelten circumanalen Schweissdrüsen ein wenig in den Bereich der nächstfolgenden Zone.

Die Zona intermedia entspricht dem Gebiete des M. sphincter internus; man könnte diesen Teil der Pars analis recti auch als Pars leiosphincterica bezeichnen, zur Unterscheidung von der caudal folgenden Pars rhabdosphincterica (M. sphincter ani externus), d. h. der Pars cutanea. Die beiden Sphincteres, der innere und der äussere, grenzen in den allerseltensten Fällen unmittelbar aneinander. Liegen auch ihre Enden nicht weit voneinander, so werden sie doch fast immer durch mehr oder weniger Bindegewebe voneinander geschieden (Übersichtsfigur 1). Bezüglich des Sphincter externus sei hier noch nachträglich bemerkt, dass seine auf dem Querschnitt gewöhnlich oval erscheinenden Bündel sich dachziegelartig zu decken pflegen, in der Weise, dass die äussersten Bündel am weitesten entfernt von dem Integument der Pars cutanea zu liegen kommen und der ganze Muskel eine teleskopartige Anordnung zeigt, wobei aber die obersten Bündel immer noch 0,5 bis 1,5 mm entfernt von der Schleimhaut ihre Lage haben. Hingegen liegen beim Sph. internus die caudalsten Bündel am nächsten zur Oberfläche des Darmes (durchschnittlich 1,2 mm weit), weiter nach oben treten sie unter Ausbildung einer Submucosa mehr und mehr zurück; im Gebiete der Morgagnischen Säulen und der Sinus rectales geht

[1]) Heynold, H., Die Knäueldrüsen des Menschen. Virchows Arch. Bd. 61. 1874.

der Muskel dann ohne scharfe Grenze in die Cirkulärschicht der Darmmuskularis über.

Die Grenze resp. der schmale Zwischenraum zwischen dem äusseren und inneren Sphincter entspricht ziemlich genau sowohl der makroskopischen wie der mikroskopischen Grenze der Zona cutanea und Zona intermedia. Makroskopisch spricht sich diese Grenze durch das Verstreichen der Radiärfalten der Hautpartie, durch den Beginn des schleimhautartigen glatten Charakters der inneren Oberfläche aus, mikroskopisch besonders durch das veränderte Verhalten der Cutispapillen. Während diese nämlich in der Hautpartie unregelmässig und ungleichförmig erscheinen, prägt sich hier mehr und mehr eine gleichmässige Beschaffenheit der Papillen aus. Wir haben hier nämlich wohl etwas niedrigere, aber dichtere und vor allem in Form, Grösse und Anordnung regelmässiger gestaltete Papillen. Alle zeigen eine gleichmässig abgerundete Form und stehen ungefähr in gleichen Abständen; auch die Täler zwischen ihnen zeigen eine abgerundete Gestalt. Ihre Höhe beträgt 0,06 bis 0,1 mm. So wird das Wellenbild der Papillargrenze zu einem sehr regelmässigen. Im oralsten Fünftel der Pars intermedia ändert sich das Bild: allmählich leitet sich schon hier das für die nächste Zone charakteristische Verhalten ein: die Papillen stehen in weiten Abständen, streckenweise erscheint die Grenze zwischen Epithel und Cutis ganz glatt, ohne Papillen, die vorhandenen Papillen werden schlanker, sie strecken sich in die Länge, endigen oft zugespitzt, sind unregelmässig angeordnet und von verschiedener Länge. Ähnliche Verhältnisse beschreibt Hebrant[1]) für den Mastdarm des Hundes. Natürlich nimmt aber auch diese Partie des Integuments an den vielseitigen Variationen teil.

Die Zona intermedia ist von einem geschichteten Platten-

[1]) Hebrant: Étude des glandes anales du chien. Annales de méd. vétérinaire. Déc. 1899.

epithel bedeckt (Fig. 3). Am aboralen Teil der Zone lässt sich sogar noch eine geringfügige Verhornung der oberflächlichsten Schichten nachweisen. Sehr bald schwindet aber diese Hornschicht und nur eine leicht gekörnte Beschaffenheit der oberflächlichsten Schicht bleibt als letzte Spur des Verhornungsvorganges zurück; auch diese Erscheinung schwindet weiter oben. Das Epithel ist verhältnismässig schmal; aboral beträgt sein Durchmesser 110 μ, weiter oben nur mehr 80 μ. In den tiefsten Schichten lässt sich noch etwas Pigment nachweisen. Haare und Schweissdrüsen fehlen.

Unter dem Epithel findet man eine aus kollagenen Bündeln locker zusammengefügte Bindegewebsschicht, die man halb und halb schon Tunica propria mucosae nennen könnte. Sie reicht zunächst gleichmässig bis zu den Bündeln des Sph. internus, ohne dass man eine besondere Subcutis oder Submucosa unterscheiden könnte. In etwa $^1/_5$ der Fälle vertritt eine Anzahl von Fettläppchen eine Submucosa. Im oralen Teil der Zona intermedia gelangt eine solche allmählich zur Entwickelung.

Der Gehalt der Tunica propria an Lymphzellen erscheint gegenüber der Zona cutanea gesteigert, doch kann von einem eigentlichen lymphatischen Gewebe immer noch nicht die Rede sein. Auch fehlen besondere follikelartige Ansammlungen. Auch in dieser Zone findet man die Lymphzellen am zahlreichsten dicht unter dem Epithel, in der oberflächlichsten Schicht der Cutis und in der Umgebung der gleich zu erwähnenden freien Talgdrüsen. Oral nimmt ihre Zahl um ein Geringes zu.

Als Rarität findet man Fälle, in denen die mikroskopischen Kennzeichen einer Zona intermedia ganz zu fehlen oder nur schwach ausgeprägt zu sein scheinen, indem die Papillen bis zu den Morgagnischen Säulen ihr für die Zona cutanea charakteristisches Verhalten beibehalten, ja manchmal auch feine Härchen bis zur Linea sinuosa nachgewiesen werden können.

Ein besonderes Interesse beanspruchen die in der Zona intermedia nachweisbaren, nach Stieda[1]) zuerst von Romiti[2]) erwähnten freien Talgdrüsen (Fig. 4). Sie finden sich nicht in jedem Mastdarm, wie das schon Braun auf Grund seines Untersuchungsmaterials hervorgehoben hat. Wahrscheinlich entstehen sie auch nur in der Pubertät. Die bis dahin daraufhin untersuchte Zahl von Mastdärmen, auch wenn ich zu meinem Material das von Braun bearbeitete hinzunehme, genügt noch nicht, um als Grundlage einer zuverlässigen Statistik des Vorkommens dieser Drüsen zu dienen, und so kann ich nur mit einem gewissen Vorbehalt als Prozentzahl ihres Erscheinens die Zahl 50 hinstellen. Diese Zahl würde der Häufigkeit der freien Talgdrüsen der Mundschleimhaut entsprechen. Überhaupt scheinen zwischen den beiden freien Talgdrüsenarten, den labialen und den analen, Analogien vorzuliegen, wie das schon Stieda hervorgehoben hat. Nach Stiedas Ausführungen sind für alle Stellen, wo die Haut in die Schleimhaut übergeht, solche Drüsen charakteristisch und er führt als weitere Beispiele die Präputialdrüsen, die Drüsen der kleinen Schamlippen und gewisse Drüsen der Regio vestibularis nasi an.

Die Drüsen sind, auch wo sie noch verhältnismässig am besten entwickelt sind, in sehr spärlicher Zahl vorhanden, weit verstreut, nicht weit unter der Oberfläche. In betreff ihrer Grösse bleiben sie weit hinter den mächtigen Talgdrüsen der Pars cutanea zurück. Sie bestehen aus einigen rundlichen oder länglichen Alveolen, die sich in einem gemeinsamen Ausführungsgang vereinigen, in anderen Fällen aber aus einigen leicht gekrümmten, schlauch- oder fingerförmigen Drüsen-

[1]) Stieda, L., Das Vorkommen freier Talgdrüsen am menschlichen Körper. Zeitschrift f. Morph. u. Anthropologie. Bd. 4. p. 443. 1902.

[2]) Romiti, Trattato di Anatomia dell'uomo. Vol. 2. p. Va. Splancnologia. Milano. p. 195. 1902.

säckchen, so dass eine Verwechslung mit einer Schweissdrüse möglich wäre, wenn die Beschaffenheit der Drüsenzellen und der Mangel eines Lumens den Charakter der Drüse nicht klarstellte. Der Durchmesser der Alveolen schwankt zwischen 0,05 und 0,6 mm. Einen Musc. arrector habe ich nicht nachweisen können. Der Ausführungsgang öffnet sich mit einer sehr feinen Öffnung und da auch der Drüsenkörper selbst sehr klein ist, ist es — abweichend von den Verhältnissen der freien Talgdrüsen der Lippen — nicht möglich, mit freiem Auge diese Bildungen zu erkennen. Ihre Gegenwart ist nur mittels mikroskopischer Untersuchung festzustellen und so ist es auch nicht zu erwarten, dass jemals so ausgedehnte statistische Zahlen über die Häufigkeit ihres Vorkommens vorliegen werden, wie über die Talgdrüsen der Lippen- und Wangenschleimhaut.

Manchmal erscheint eine oder die andere Drüse schon in den Bereich der Zona columnaris verlagert, indem ihr Ausführungsgang schon in einen der Sinus rectales, unter einer Valvula mündet; dies ist aber ein Ausnahmefall, gewöhnlich ist ihr Sitz weiter unten und mit dem Einsetzen der Mucosa analis hören diese Drüsen auf.

Die Linea sinuosa analis, wie die obere Grenze der Zona intermedia bezeichnet wird, stellt auch mit Rücksicht auf den mikroskopischen Bau eine wichtige Grenzmarke dar. Man kann mit Herrmann den Anfang der Mucosa auf diese Linie setzen. Es ist aber noch nicht die eigentliche Darmmucosa, die hier beginnt, sondern die „Analmucosa", wie man sie mit dem eben genannten Autor bezeichnen kann.

Makroskopisch sind für die hier beginnende Zona columnaris, wie bekannt, die Morgagnischen Säulen und die zwischen ihnen befindlichen Sinus rectales charakteristisch. Bezüglich der Säulen begegnen wir vielfach der Behauptung, dass sie durch besondere Längsbündel glatter Muskelzellen, lokale Verstärkungen der longitudinalen Schicht der

Muscularis mucosae, hervorgerufen werden. An der äusseren Grenze der Säulen sollen diese Bündel, deren Gesamtheit Kohlrausch M. sustentator tunicae propriae, Rüdinger M. dilatator ani nennt, aufhören. Die Sinus sollen nach diesen Autoren keine longitudinalen Muskelfasern in sich schliessen.

Auf Grund des Studiums meiner Präparate kann ich die Existenz solcher besonderer Muskelbündel in den Columnen nicht anerkennen. Die Musc. mucosae erscheint im Vergleich zu den weiter oben gelegenen Teilen des Mastdarmes im Bereich der Zona columnaris überhaupt schwach entwickelt, sehr oft lässt sie sich gar nicht mehr bis zur unteren Grenze dieser Zone verfolgen. Ist sie auch vorhanden, so zeigt sie im ganzen Umkreis des Darmquerschnittes ein gleichmässiges Verhalten, d. h. sie ist eben so stark in den Columnen wie zwischen ihnen. Das Hervortreten der Columnen wird nicht durch Muskelbündel, sondern lediglich durch Verdickung der Tunica propria mucosae bedingt.

Bezüglich der zwischen den Basalteilen der Morgagnischen Säulen befindlichen Sinus rectales seien hier noch einige Angaben eingeschaltet, die halb und halb noch in das makroskopische Gebiet gehören; ich bringe sie hier zur Sprache, weil ein guter Teil dieser Verhältnisse nur an mikroskopischen Längsschnitten — allerdings schon mit Lupenvergrösserung — festgestellt werden kann.

In der Mehrzahl der Fälle stellen sich die Sinus rectales als schwache Vertiefungen dar. Dem ist aber nicht immer so. Die bogenförmigen Verbindungslinien zwischen den Morgagnischen Säulen können manchmal wulstig oder klappenartig hervorstehen (s. Übersichtsfigur 1), so dass sie den ihnen schon von dem alten Anatomen Glisson beigelegten Namen Valvulae semilunares wirklich verdienen und unter ihnen förmliche Buchten entstehen, von französischen Autoren auch „Nids de pigeon" bezeichnet. An den mikroskopischen Schnitten sieht

man, dass diese Buchten ihrerseits den Ausgangspunkt noch kleinerer sekundärer Einstülpungen, ja förmlicher Gänge bilden können, die in caudaler Richtung in die Schleimhaut hineindringen. Es handelt sich nicht etwa um Drüsengänge, sondern um blind endigende Vertiefungen der Mucosa (Fig. 5). Wir haben es hier mit schon lange bekannten Tatsachen zu tun, denn schon Morgagni hat diese Gänge, die er als Caniculi bezeichnet und mit der Sonde untersucht hat, beschrieben. Herrmann fasst sie unter dem Namen von „Dépressions", Braun unter dem von Sinuositäten zusammen.

Es liegt auf der Hand, dass diesen Verhältnissen ein praktisches Interesse zukommt. Die Buchten stellen sich den Fäkalmassen entgegen, und werden ihre Mündungen durch eingedrungene Kotteile verstopft, so können sie etwa den Sitz von Retentionscysten bilden. Auch kann man im Sinne der Ausführungen v. Lenhosséks[1]) daran denken, dass sie durch die sich in ihnen stauenden Kotteile den Ausgangspunkt von Reizzuständen, entzündlichen Vorgängen der Mastdarmschleimhaut, eventuell auch Hämorrhoiden bilden können. Dass dies nicht häufiger der Fall ist, ist wohl daraus zu erklären, dass sie im Leben wohl selten ein offenes Lumen haben, sondern ihr Hohlraum gewöhnlich durch Schleim und abgelöste Zellen bis zur Mündung ausgefüllt ist.

Die Form, unter der diese Morgagnischen Canaliculi auftreten, ist verschieden. Häufig liegt ein einfacher Epithelschlauch vor, der sich am öftesten in caudaler Richtung in die Tiefe senkt (Fig. 6), manchmal sogar in das Gebiet der cirkulären Muskelschicht hinein, und der leicht verdickt und unverästelt, oder nur in einige Äste geteilt endigt. Eine andere Form besteht in einem weiteren, spaltförmigen, in der Quer-

[1]) v. Lenhossék, M., Zur Ätiologie und Prophylaxis der Hämorrhoiden. Deutsche med. Wochenschr. 1912, p. 1044.

richtung des Darmes gelegenen Diverticulum, von dem mehrere kleine Gänge ausgehen.

Wenn wir das Epithel der Zona columnaris ins Auge fassen, so ist hervorzuheben, dass diese Zone fast in ihrer ganzen Ausdehnung, mit Abrechnung etwa des obersten Millimeters der Morgagnischen Säulen, das schon charakteristisches Darmepithel zeigt, von einem mehrschichtigen Epithel bekleidet ist, doch ist der Charakter dieses Epithels von Stelle zu Stelle verschieden. Drei Epithelsorten wechseln: mehrschichtiges Platten-, Cylinder- und kubisches Epithel. Letzteres dient stets als Übergangsform zwischen den beiden ersten Epithelgattungen. Über die räumliche Anordnung des mehrschichtigen Platten- und Cylinderepithels hat Herrmann[1]) die Regel aufgestellt, dass die oberflächlich, exponiert liegenden Gebiete der Schleimhaut stets Plattenepithel, die verborgen, geschützt liegenden Teile Cylinderepithel aufweisen. Auf Grund meiner Untersuchungen kann ich diese Angaben im grossen und ganzen als richtig bezeichnen, mit dem Vorbehalt allerdings, dass es sich nicht um eine Regel ohne Ausnahme handelt. Entsprechend dieser Regel lässt sich im allgemeinen sagen, dass die Firsten der Morgagnischen Säulen von Plattenepithel, die Tiefe der dazwischen gelegenen Sinus rectales von mehrschichtigem Cylinderepithel bekleidet sind. In den Zwischengebieten, nämlich auf den seitlichen Abhängen der Morgagnischen Säulen, findet sich mehrschichtiges kubisches Epithel.

Ich will hier gleich bemerken, dass man von diesem Verhalten auch Ausnahmen findet. Es begegnen uns Fälle, in denen auch die Sinus eine Plattenepithelauskleidung zeigen. Es scheinen mir dies hauptsächlich Fälle zu sein, in denen die Säulen schwach entwickelt sind, in denen also die Sinus

[1]) Tourneux et Herrmann, Récherches sur quelques épithéliums plats dans la série animale. Journ. de l'Anatomie et de la Phys. p. 199. 1876.

eine exponiertere Lage haben als gewöhnlich. Man muss hierbei auch an die Wirkung mechanischer Verhältnisse denken, indem „geschützte" Lage gleichzeitig eine Zusammendrängung der Epithelzellen, „exponierte" Lage eine Ausdehnung derselben mit sich bringt.

Das mehrschichtige Plattenepithel der Columnen (Fig. 7) ist die direkte Fortsetzung des Epithels der Zona intermedia. Am Anfangsteil der Säulen ist dieses Epithel höher als weiter oben. An seiner höchsten Stelle besteht es gewöhnlich aus 10—12 Zellenschichten, doch kann diese Zahl auch 15 betragen. Die Zellen sind scharf gegeneinander abgegrenzt, mit deutlichem, leicht färbbarem Kern. Die oberflächlichen Zellen sind stark abgeplattet, jedoch ohne Spur einer Verhornung. In der Mitte liegen polyedrische, grosse Zellen, in der untersten Schichte kleinere, cylindrische, senkrecht gestellte Epithelzellen. In oraler Richtung nimmt die Zahl der Schichten rasch ab; sie reduziert sich auf 5—6 und diese Zahl bleibt dann längs der Morgagnischen Säulen erhalten. Die Abplattung der oberflächlichen Schichte wird allmählich weniger ausgesprochen. Die mittleren Zellen sind kleiner als auf den Basalteilen der Säulen. Die Zellgrenzen sind weniger scharf.

Pigment fehlt in der ganzen Ausdehnung der Zone. Als durchschnittliche Dicke des Epithels kann ich 165 μ angeben.

Das geschichtete Cylinderepithel der Sinus rectales (Fig. 8) ist etwas dünner als das Plattenepithel der Firsten: seine Dicke beträgt höchstens 150 μ. Zumeist besteht es aus 4—5 Zellenschichten. Unter den oberflächlich stehenden Cylinderzellen folgen mehr polyedrische Elemente, zu unterst kleine runde oder ovale, zumeist senkrecht gestellte Zellen. Die Cylinderzellen der oberflächlichen Schichte sind von verschiedener Länge, manchmal nähern sie sich der kubischen Gestalt. Es schien mir, als bestünde ein Zusammenhang zwischen der mehr oder weniger geschützten Lage der Epithelstrecke und der Form

der Zellen in dem Sinne, dass die geschützterе Lage auch eine ausgesprochenere cylindrische Form der Zellen bedingt. Auf der Oberfläche weisen die Zellen eine zarte, aber bestimmt erkennbare Cuticula auf. Becherzellen habe ich in diesem Teil des Epithels nicht gefunden.

Als Übergangsformation zwischen den beiden Epithelgattungen tritt ein geschichtetes kubisches Epithel auf, das man hauptsächlich auf den seitlichen Abhängen der Morgagnischen Säulen, teilweise auch schon in den Sinus findet. Es unterscheidet sich von dem Cylinderepithel nur durch die abweichende kubische Gestalt der oberflächlichen Zellenschicht.

Die Grenze zwischen Epithel und Tunica propria ist in einem Teil der Fälle völlig glatt, d. h. Papillen fehlen vollkommen. In anderen Fällen sind solche vorhanden, doch beschränken sie sich stets, wie schon Herrmann richtig angibt, auf das Gebiet des Pflaster- und kubischen Epithels, fehlen dagegen im Cylinderepithelgebiet. Am häufigsten begegnen wir den Papillen in der Nähe der Linea sinuosa. Sie sind von schmaler, spitziger Form, etwa 0,1 mm hoch. Das Epithel wuchert manchmal in Form plumper, sehr mannigfaltig gestalteter Zapfen in das Bindegewebe hinein. Unter den sehr verschiedenen Formen, die diese Epithelzapfen zeigen, finden sich auch solche, die an Talgdrüsen erinnern, so dass es manchmal einer genauen Untersuchung bedarf, um festzustellen, dass es sich nicht um solche, sondern um einfache Einsenkungen des Epithels handelt.

Wie hoch reicht das geschichtete Epithel der Zona columnaris hinauf? Ich habe diesem Punkte besondere Beachtung geschenkt, und u. a. an den Mastdärmen, noch vor ihrer mikroskopischen Verarbeitung, besondere Grenzmarken an der Schleimhaut in bestimmten Abständen angebracht, nur um ganz sicher zu gehen, und besonders um den durch die Schrumpfung der den Reagenzien unterworfenen Objekte ver-

anlassten Täuschungen vorzubeugen. Durchschnittlich ist die Breite dieses Gebietes 9,5 mm, also nicht ganz 1 cm, doch kann sich das geschichtete Epithel eventuell noch weiter hinauf, in der Ausdehnung von 16 mm erstrecken. Selten kommen Fälle vor, wo das geschichtete Epithel schon einige Millimeter nach der Linea sinuosa aufhört. Zwischen den Säulen und den dazwischen befindlichen Gebieten habe ich in bezug auf die Ausdehnung des geschichteten Epithels nach oben keinen Unterschied konstatieren können; die Epithelgrenze stellt ringsum eine im ganzen und grossen gerade, wenn auch nicht regelmässige Linie dar. Die Morgagnischen Säulen, auch die Columnae breves, reichen mit ihren obersten Enden, wie schon erwähnt, über das Gebiet des geschichteten Epithels etwas hinaus; ihr verstreichendes Ende weist schon einschichtiges Cylinderepithel auf.

Die Glissonschen Valvulae semilunares sind auf ihren beiden Flächen, auch auf der den Sinus zugekehrten, noch von dem geschichteten Plattenepithel der Zona intermedia bedeckt.

Ich komme nochmals auf die schon einmal erwähnten Sinuositäten der Schleimhaut im Bereich der Sinus rectales zurück. Liegt ein einfaches niedriges Blindsäckchen vor, so weist es die typische Epithelbekleidung der betreffenden Stelle des Sinus Morgagni auf; entspricht die Vertiefung z. B. einem seitlichen, unmittelbar neben den Morgagnischen Säulen befindlichen Abschnitt der Sinus, wo das Epithel noch ein kubisches ist, so wird auch die sekundäre Vertiefung ein derartiges Epithel zeigen.

Senkt sich der Blindsack etwas tiefer ein, so ist er stets, wo immer er auch seinen Sitz hat, von geschichtetem Cylinderepithel ausgekleidet, dessen Schichtenzahl 2—4 beträgt (Fig. 6). Diese Gattung der Sinuositäten pflegt selten verästelt zu sein, gewöhnlich endigt der Blindsack, oft auch inmitten der Bündel

des M. sphincter internus, abgerundet, häufig alveolenartig erweitert. Der Durchmesser dieser Art der Sinuositäten beträgt zumeist 250—300 μ. Die oberflächliche Lage des Epithels besteht aus ziemlich schlanken, hohen Cylinderzellen, die sehr regelmässig in Reih und Glied stehen; auch die tiefere kubische oder polygonale Zellenschicht zeichnet sich durch regelmässige Anordnung aus. Die nächtsfolgende Gattung der Sinuositäten unterscheidet sich von der vorhergehenden nur dadurch, dass der schlauchförmige Blindsack einige Mal verästelt ist; auch hier besteht die Auskleidung stets aus cylindrischem Epithel.

Die letzte Gattung umfasst die Fälle, wo sich ein etwas weiterer Recess findet (Fig. 5), von dessen Boden mehrere sekundäre Ausbuchtungen ihren Ursprung nehmen. Der Hauptrecess, der gewöhnlich bis zur unteren Grenze des M. sphincter reicht, ist mit sehr verschiedenem Epithel bedeckt; am häufigsten weist seine der Valvula Glissoni zugekehrte Hälfte Plattenepithel, ihre orale Hälfte Cylinderepithel auf. Die sekundären Ausstülpungen stellen sich als schmale verästelte Gänge dar, zum grösseren Teil oral, zum kleineren caudal gerichtet; sie sind stets mit zwei- bis dreischichtigem cylindrischen Epithel ausgekleidet (Fig. 9). Hier begegnen wir auch häufig Becherzellen zwischen den cylindrischen Elementen. Gegen ihren Fundus hin reduziert sich ihre Epithelauskleidung häufig zu einer einzigen Cylinderzellenschicht. Ein häufiger Befund ist, dass das untere Ende dieser Gänge von einem kleinen lymphatischen Knötchen umfasst erscheint. Es kann dies auch in solchen Fällen vorkommen, wo der Gang sich mit seinem Endteil in den Bereich der Zona intermedia hineinerstreckt. In diesem Falle enthält also auch die letztgenannte Zone ausnahmsweise ein kleines Lymphknötchen. Indessen können solche Gänge auch direkt von der Oberfläche ausgehen.

Herrmann beschreibt, dass sich in diese Depressionen Lieberkühn'sche Drüsen öffnen können. Braun bezweifelt

die Richtigkeit dieser Angabe und meint, dass hier eine Verwechslung mit den oft schlauchförmigen sekundären Epitheleinstülpungen vorliegt. Auf Grund meiner Beobachtungen muss ich mich in dieser Frage entschieden Herrmann anschliessen, indem ich die von diesem Forscher beschriebenen Lieberkühnschen Drüsen auffand, aber nur im Anschlusse an die an dritter Stelle beschriebenen weiten recessartigen Depressionen.

Ausserdem beschreibt Herrmann noch kleine acinöse, teilweise den Lieberkühnschen Krypten gleichende Drüsen, die in die Depressionen münden und ihnen traubenförmig von der Tiefe her aufsitzen sollen. Braun vermisste diese Drüsen vollkommen. Was meine eigenen Erfahrungen betrifft, so erhielt ich in zwei Fällen in der Tat Bilder, auf die ich Herrmanns Angaben beziehen möchte: acinös erscheinende Drüsensäckchen, zu mehreren nach einem Punkt hin orientiert, teils in eine Depression, teils direkt auf der Oberfläche an einer anderen Stelle mündend. Nach meinem Dafürhalten handelt es sich hier aber keineswegs um eine besondere Drüsengattung, sondern um rudimentäre Lieberkühnsche Drüsen.

Einen wenn auch nicht ganz konstanten, aber doch sehr häufigen Befund bilden in der Zona columnaris Lieberkühnsche Krypten von etwas rudimentärer Form, Vorläufer der typischen Glandulae intestinales der weiter oben folgenden Mastdarmpartien. Sie zeigen in ihrer Zahl und Anordnung beträchtliche individuelle Schwankungen. Sie können — wie in dem oben erwähnten Falle — schon im Bereich der Sinus rectales resp. der von ihnen ausgehenden Epithelausstülpungen vorkommen, gewöhnlich treten sie aber erst in den oralen Teilen der Columnarzone in die Erscheinung. Man findet sie verstreut in grösseren Abständen voneinander, als kurze enge Schläuche oder mehr alveolenartige, mit weitem offenen Lumen versehene Bildungen, oft auch in zwei, selten in drei,

noch seltener in vier Äste geteilt, gewöhnlich nicht senkrecht in die Tiefe dringend, sondern schief gestellt, manchmal auch parallel mit der Oberfläche gelegen und erst an der Mündung in die senkrechte Richtung umbiegend.

Herrmann hat diese Drüsen als „Glandes intestinales erratiques" bezeichnet, eine Bezeichnung, die ich mit Braun für unzutreffend halte, da es sich nicht um Drüsen handelt, die sich an einen falschen Ort verirrt haben, sondern um die ersten, randständigen Exemplare der weiter oben sich dann allmählich in ihrer typischen Anordnung einstellenden Lieberkühnschen Krypten.

Die Tunica propria mucosae der Zona columnaris ist in der caudalen und oralen Abteilung dieser Zone etwas verschieden. Caudal schliesst sie sich in ihrem Bau an die Zona intermedia an, d. h. sie besteht aus unregelmässig angeordneten, locker gefügten Bindegewebsbündeln. Weiter oben wird die Anordnung der die Tunica propria bildenden Bindegewebsfasern allmählich eine regelmässigere. Gleichzeitig tritt dicht unter dem Epithel eine für die weiter oben folgenden Teile des Mastdarmes charakteristische schmale hyaline Lage in die Erscheinung. In den Columnen erscheint das Bindegewebe vermehrt und zeigt kräftige, der Länge nach verlaufende Züge. Diese kollagenen Längsbündel, und nicht etwa Verstärkungen der Muscularis mucosae sind es, die das Hervortreten der Morgagnischen Säulen veranlassen. Die Muscularis mucosae reicht gewöhnlich bis zur Linea sinuosa hinunter, doch kann sie sich einerseits noch etwas weiter, in das Gebiet der Zona intermedia erstrecken, andererseits — dies ist der häufigere Fall — schon etwas früher, noch vor der Linea sinuosa verlieren.

Im ganzen Bereich der Columnarzone erscheint die Tunica propria und auch die Submucosa reichlich von Lymphzellen durchsetzt, am reichlichsten dicht unter dem Épithel, resp. der

darunter befindlichen hyalinen Lage. Auch in der Umgebung der Sinuositäten erkennt man eine Vermehrung der Lymphelemente. Hier zuerst sehen wir stellenweise eine derartige Zusammendrängung der Lymphzellen, dass schon von kleinen Lymphknötchen der Schleimhaut gesprochen werden kann, allerdings noch ohne das charakteristische Centrum germinativum. Die Häufchen sind manchmal schon makroskopisch zu erkennen, indem sie als weissliche Punkte durch das Epithel hindurchschimmern.

Auf die Zona columnaris folgt dann oral die eigentliche Darmschleimhaut oder die Zona intestinalis. Ihr erster Teil wurde im makroskopischen Abschnitt dieser Arbeit mit Rücksicht auf die relativ glatte Beschaffenheit ihrer inneren Oberfläche als Pars glabra bezeichnet. Epithelgrenze und Beginn der Pars glabra decken sich, wie schon hervorgehoben, in den meisten Fällen nicht; das Cylinderepithel beginnt gewöhnlich schon im Bereich der oralsten Partie der Morgagnischen Falten.

Bezeichnend für die intestinale Zone ist vor allem das einschichtige cylindrische Epithel, wie es für den ganzen Dickdarm charakteristisch ist. Der Übergang der beiden Epithelsorten ineinander erfolgt plötzlich, die übereinander gelagerten Schichten des Analepithels reduzieren sich sehr rasch in eine einzige Zellenlage, ohne dass man angeben könnte, welche Schichten des mehrschichtigen Epithels aufgehört haben und welche Schichte sich in das Cylinderepithel fortgesetzt hat.

Das zweite Charakteristikum der Intestinalzone besteht in der Gegenwart der Lieberkühnschen Krypten, die allerdings, wie wir hörten, in spärlichen atypischen Exemplaren und auch nicht konstant schon in der vorhergehenden Zone in die Erscheinung treten.

Sie erscheinen in der Intestinalzone nicht sofort in ihrer normalen Dichtigkeit. Erst in einer Entfernung von 6—10 mm

vom Beginn des einschichtigen Cylinderepithels nehmen sie ihre typische gedrängte Anordnung an, entweder plötzlich oder sukzessive. Manchmal weisen sie auch noch weiter oben eine lockerere Anordnung auf. Im aboralen Teil der Zona glabra erscheint gewöhnlich — im Zusammenhange mit ihrer spärlichen Zahl — auch ihre Form noch etwas rudimentär. Sie sind kürzer, enger, schiefer gestellt als die normalen Krypten, oft auch in zwei oder drei Äste geteilt; manchmal begegnet man Drüsen, die nicht enger, sondern im Gegenteil weiter sind als die völlig entwickelten Krypten, ja sie können sich zu förmlichen kleinen Säckchen erweitern.

Die oberhalb der Pars glabra folgende Partie der Zona intestinalis lässt sich — wie wir im makroskopischen Teil hörten — unter Hervorhebung eines charakteristischen Kennzeichens als Pars follicularis bezeichnen. Verfolgen wir das Verhalten des lymphatischen Apparates von der oberen Grenze der intermediären Zone aufwärts.

Im Bereich der Morgagnischen Säulen findet sich erst eine diffuse Infiltration der Schleimhaut mit Lymphzellen. Stellenweise treten allerdings besondere Lymphzellenverdichtungen in die Erscheinung, die aber noch nicht das charakteristische Gepräge ausgesprochener Lymphfollikel an den Tag legen, indem sie nicht scharf begrenzt erscheinen und eines Centrum germinativum ermangeln. Echte Follikel mit einem solchen Centrum kommen in dieser Zone nur an einer Stelle, aber auch hier bei weitem nicht konstant vor: in der Umgebung der vorhin beschriebenen, von den Depressionen der Sinus rectales ausgehenden sekundären Gänge.

In der Pars glabra der Intestinalzone treten uns solche dichtere Lymphzellengruppen schon häufiger, auch schon in den oberflächlichen Schichten der Schleimhaut entgegen, zwischen den unteren Teilen der Lieberkühnschen Krypten. Verfolgen wir das Verhalten dieser Bildungen in ihrer fort-

schreitenden Entwickelung in oraler Richtung, so sehen wir, dass sie zunächst an Umfang und Schärfe der Abgrenzung zunehmen. Die Lieberkühnschen Schläuche werden nun, wo ihre Mündungen dichter stehen, schief auseinandergedrängt, das Häufchen erreicht nun auch einerseits, zwischen den Drüsen emporsteigend, die Oberfläche der Schleimhaut, d. h. die untere Grenze des Epithels, andererseits drängt es sich nun auch in das Gebiet der Submucosa, wobei die Muscularis mucosae entweder erhalten bleibt und auf beiden Seiten von Lymphzellen umfasst ist oder aber eine Unterbrechung erleidet. Gleichzeitig weist das Knötchen eine dichtere Anordnung der Lymphzellen und äusserlich eine schärfere Abgrenzung auf. In der Pars follicularis erreichen die Knötchen unter Zunahme der gesamten lymphatischen Infiltration der Tunica propria mucosae ihre volle Entwickelung; nun stellt sich auch, ihnen entsprechend, die charakteristische Einsenkung der Oberfläche: der eigentliche Folliculus ein.

Wenn wir ein derartiges typisch entwickeltes Lymphfollikelchen betrachten (Fig. 10), so fällt zunächst seine Sichelform auf, die die Bezeichnung Noduli lymphatici semilunares rechtfertigen. Von der Fläche betrachtet ist das Gebilde allerdings nicht halbmondförmig gestaltet, sondern kreisförmig oder elliptisch begrenzt. Im ganzen besitzt es also die Form eines flachen, tellerförmig oder napfförmig ausgehöhlten, in der Mitte dickeren Gebildes. Die hervortretenden Ränder des Gebildes verursachen einen wallartigen Vorsprung der Oberfläche. Der Wall umfasst die kraterförmige mittlere Vertiefung, die weiter oder schmäler sein kann und immer tiefer in die Schleimhaut dringt als der äussere Abhang des Walles. Die im Bereich der seitlichen Teile des Porus follicularis mündenden Lieberkühnschen Krypten weisen eine auseinandergedrängte, divergierende Anordnung auf, sie laufen schief oder der Oberfläche der Schleimhaut parallel, ja die am inneren Abhang des Walles

mündenden Drüsen können eine derartige Anordnung zeigen, dass ihr Fundus höher steht als ihre Mündungsstelle. Sehr oft begegnen wir hier erweiterten, unregelmässig gestalteten oder verästelten Krypten. Entsprechend dem mittleren Gebiet der Vertiefung fehlen die Lieberkühnschen Drüsen. Hier berührt der mittlere Teil des Lymphknötchens unmittelbar die untere Grenze des Epithels. Das Knötchen weist hier seinen breitesten Durchmesser auf und nimmt auch das Gebiet der Submucosa in Anspruch. Seitlich verschmälert es sich allmählich, findet nunmehr schon ganz im Bereich der Tunica propria mucosae Platz und endigt nach allmählicher Verschmälerung zugeschärft. Die Muscularis mucosae hört in der Regel unter den peripheren Teilen des Knötchens auf; manchmal lässt sich eine Spur derselben in Form einer kaum wahrnehmbaren Linie durch die Dicke des mittleren Knötchengebietes verfolgen.

Von der unteren Grenze der Pars glabra an erscheint, wenigstens in der Mehrzahl der Fälle, Fett in der Submucosa. Der Beginn des Fettes fällt mit der Grenze der Intestinalzone zusammen; wie weit diese submucöse Fetteinlagerung reicht, vermag ich nicht anzugeben.

Zum Schlusse drängt es mich, Herrn Hofrat Professor Dr. M. v. Lenhossék für die Unterstützung mit Rat und Tat während der Ausarbeitung meines Themas meinen verbindlichsten Dank auszusprechen.

Erklärung der Abbildungen.

Sämtliche Zeichnungen wurden von Fräulein Ida Eitel, Zeichnerin des Anatomischen Instituts, mit Hilfe des Abbeschen Zeichenapparates angefertigt.

Fig. 1. Übersichtsbild. Längsschnitt der Zona cutanea, intermedia, columnaris und glabra, bei etwa 10facher Vergrösserung.

Fig. 2. Schnitt durch die Zona cutanea. Rechts Bündel des Musculus sphincter ext., daneben Gaysche Schweissdrüsen. Haar und dazugehörige stark entwickelte Talgdrüse. Etwa 60fache Vergrösserung.

Fig. 3. Epithel der Zona intermedia. Mehrschichtiges Plattenepithel. Die oberflächlichste Schicht etwas verhornt. Leitz Oc. I, Obj. 6.

Fig. 4. Freie Talgdrüse, dicht oralwärts von der Linea sinuosa unter einer Valvula Glissonii mündend. Leitz Oc. I, Obj. 3.

Fig. 5. Eine weite, flache recessartige Vertiefung (von Herrmann Depression genannt), im Bereich eines Sinus rectalis, unter einer Valvula Glissonii gelegen. Unten Zona intermedia, oben Zona columnaris. Lumen der Sinuosität, sowie der von ihr ausgehenden sekundären Gänge durch das Fixiermittel erweitert. Etwa 9fache Vergrösserung.

Fig. 6. Querschnitt eines „Canaliculus", d. h. einer schlauchförmigen sekundären Einstülpung des Epithels im Bereich eines Sinus rectalis. Der Canaliculus senkte sich schief in die Tiefe und blieb unverzweigt. Er ist unweit von der Mündung getroffen. Leitz Oc. I, Obj. 6.

Fig 7. Epithel der Mucosa analis, entsprechend dem Basalteil einer Columne. Mehrschichtiges Plattenepithel. Vergr. 90fach.

Fig. 8. Epithel der Mucosa analis, entsprechend der Tiefe eines Sinus rectalis. Mehrschichtiges Cylinderepithel. Vergr. 65fach.

Fig. 9. Epithel eines sekundären, in den in Fig. 5 wiedergegebenen Recess mündenden Ganges, dicht an der Mündungsstelle. Leitz Oc. 5. Obj. 6.

Fig. 10. Folliculus lymphaticus semilunaris aus der Zona follicularis. Leitz Oc. I, Obj. 2.

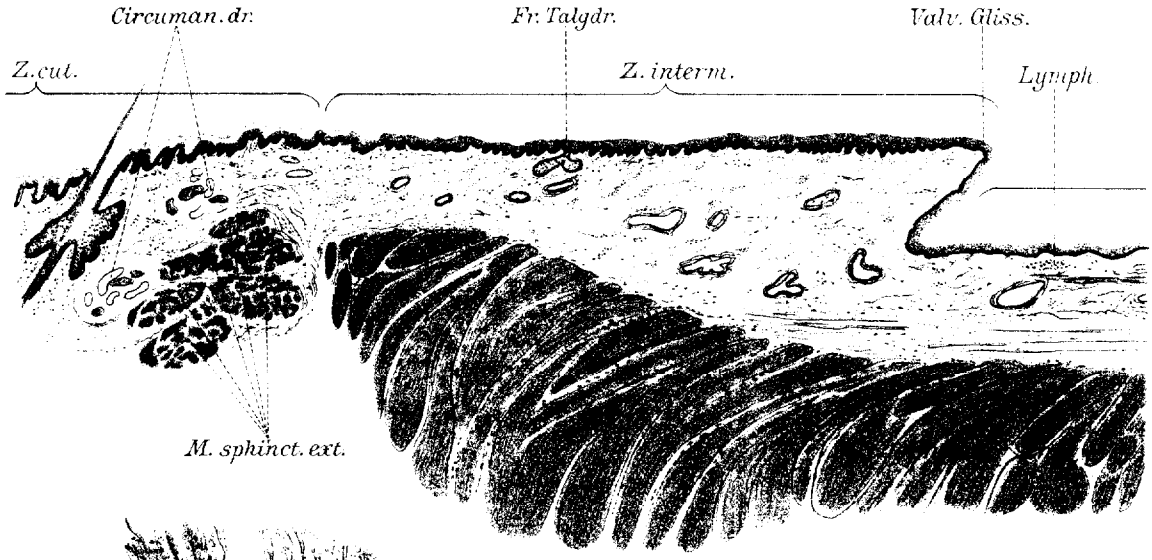

Fig. 5.

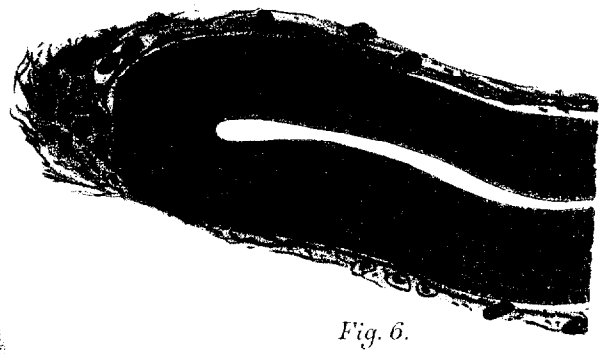

Fig. 6.

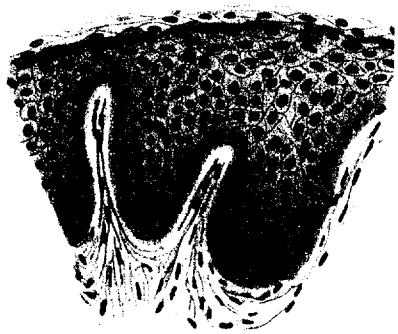

Fig. 3.

Verlag von

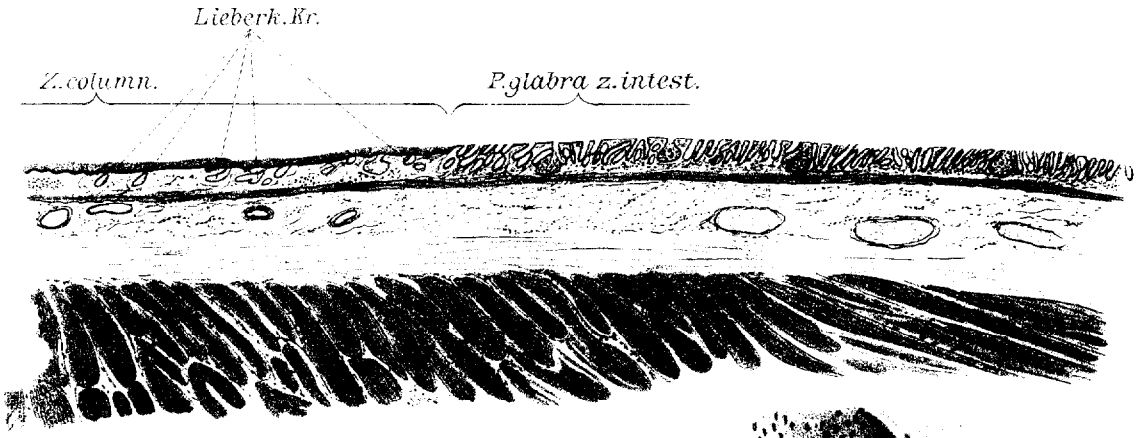

Fig. 4.

Lith. Anst. v. A. Weisser, Jena.

Fig. 2.

Fig. 9.

Verlag von

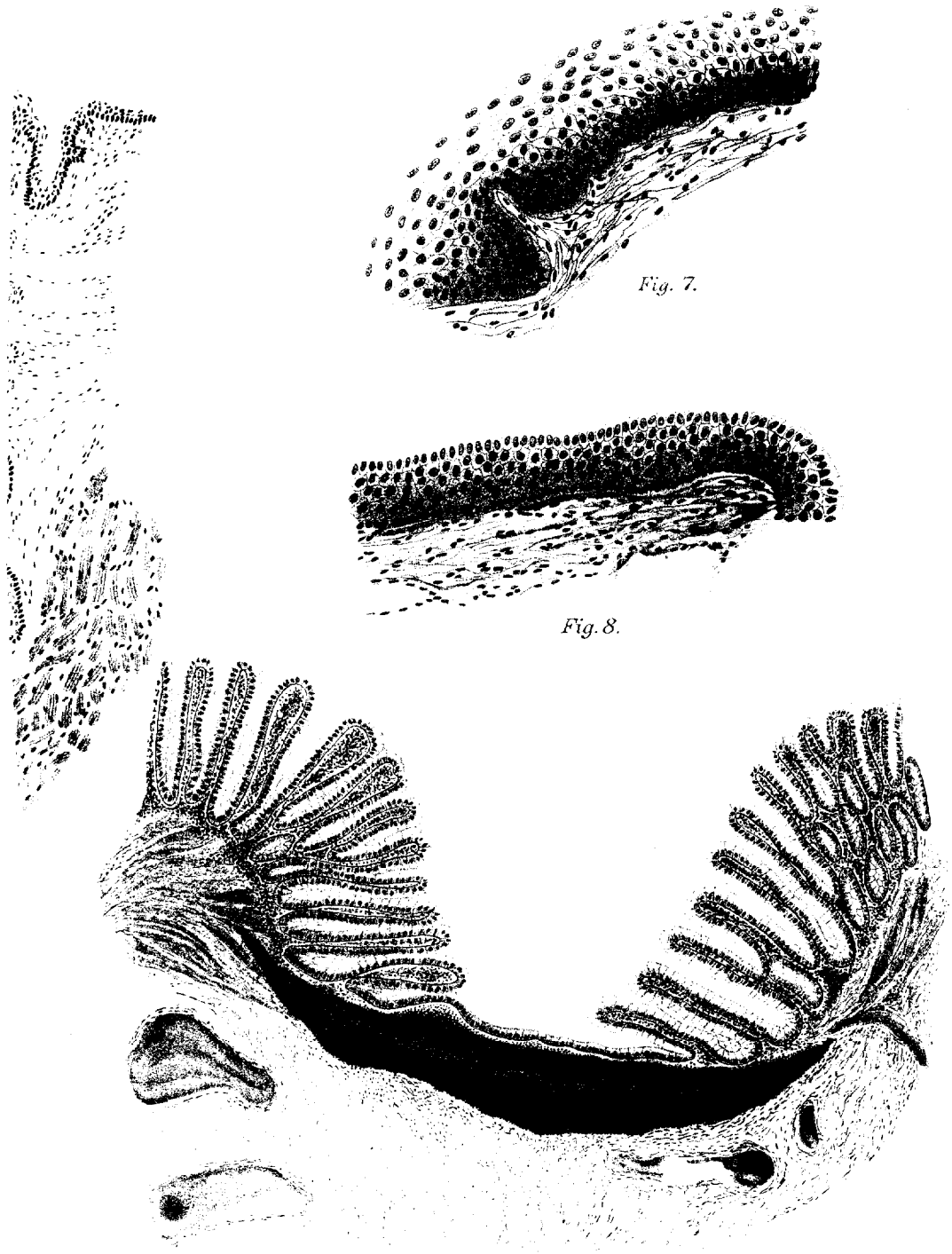

Fig. 7.

Fig. 8.

Fig. 10.

Wiesbaden. Lith. Anstalt Wesser, Jena.